Otopsi Virtual

Dedi Afandi

Bagian Ilmu Kedokteran Forensik dan Medikolegal
Fakultas Kedokteran Universitas Riau

***Abstrak**: Otopsi adalah pemeriksaan ilmiah tehadap tubuh yang sudah meninggal, ketika seluruh permukaan tubuh dan rongga-rongga badan diperiksa dan dicatat apa yang ditemukan. Saat melakukan otopsi kita harus memikirkan segala kemungkinan yang akan kita temukan di mana nantinya akan dapat membantu kita menentukan segala hal yang berkaitan dengan penyebab kematian dan juga membantu aparat penegak hukum. Kumpulan data yang didapat dari virtual otopsi diharapkan dapat melengkapi otopsi konvensional dan juga sebagai pembelajaran apabila pelaksanaan otopsi konvensional tidak dimungkinkan untuk dilaksanakan. Sampai saat ini, otopsi konvensional masih merupkan baku emas untuk pemeriksaan forensik.*
***Kata kunci**: otopsi konvensional, otopsi virtual, baku emas*

Virtual Autopsy

Dedi Afandi

Department of Forensic Medicine and Medico legal
Faculty of Medicine University of Riau

***Abstract**: Autopsy is the scientific examination of bodies after death, where whole surface of the body as well as all the body cavities are explored to record the finding. While doing so, we have to collect all the possible findings which will help in establishing the circumstances leading to the death and also may help the law enforcing agencies. Growing amount of evidence supports the of virtual autopsy as complimentary to conventional autopsy and as study of choice situation where conventional autopsy is not performed. Until now, conventional autopsy still gold standard for forensic examination*
***Keyword**: conventional autopsy, virtual autopsy, gold standard*

Pendahuluan

Dalam rangka proses penyidikan dan penegakan hukum untuk kepentingan peradilan ilmu kedokteran forensik dapat dimanfaatkan dalam membuat terangnya perkara pidana yang menimbulkan korban manusia, baik korban hidup maupun korban mati. Pemeriksaan otopsi umumnya diperlukan apabila korban dari tindak perkara pidana tersebut korban mati. Dari pemeriksaan otopsi yang dilakukan, dokter diharapkan dapat memberikan keterangan setidaknya tentang luka atau cedera yang dialami korban, tentang penyebab luka atau cedera tersebut, serta tentang penyebab kematian dan mekanisme kematiannya. Dalam beberapa kasus dokter juga diharapkan untuk dapat memperkirakan cara kematian dan faktor-faktor lain yang mempunyai kontribusi terhadap kematiannya.[1]

Pengertian otopsi adalah pemeriksaan medis terhadap mayat dengan membuka rongga kepala, leher, dada, perut dan panggul serta bagian tubuh lain bila diperlukan, disertai dengan pemeriksaan jaringan dan organ tubuh di dalamnya, baik secara fisik maupun dengan dukungan pemeriksaan laboratorium.[1,2] Pelaksanaan otopsi seperti pengertian di atas mendapat istilah baru yaitu otopsi konvensional.

Di Indonesia otopsi forensik tidak merupakan keharusan bagi semua kematian, namun sekali diputuskan oleh penyidik perlunya otopsi maka tidak ada lagi yang boleh menghalangi pelaksanaannya (pasal 134 KUHAP dan pasal 222 KUHP), dan tidak membutuhkan persetujuan keluarga terdekatnya.[1]

Penolakan Otopsi Konvensional

Pada kenyataannya, pelaksanaan otopsi terhadap korban mati tidak semulus yang kita bayangkan. Penolakan oleh keluarga korban merupakan salah satu kendala yang paling banyak ditemukan. Isu utama penolakan oleh keluarga ini pada umumnya adalah alasan agama atau kepercayaannya, alasan kemanusiaan, organ atau jaringan organ diambil dan dijual, atau organ dan jenazahnya dipakai praktikum oleh mahasiswa kedokteran. Di samping isu-isu di atas, biaya pemeriksaan dan urusan administratif yang berbelit-belit juga menjadi alasan penolakan otopsi.[3]

Penolakan ini tidak hanya terjadi di Indonesia, akan tetapi juga terjadi di beberapa negara maju yang secara adat istiadat serta budayanya berbeda. Terjadi penurunan angka yang signikan terhadap jumlah jenazah yang diotopsi secara konvensional. Dalam tiga dekade terakhir terjadi penurunan jumlah jenazah yang di otopsi yaitu 40-50% dari seluruh dunia. Di Amerika jumlah jenazah yang otopsi menurun dari 40% pada tahun 1960's menjadi sekitar 5-20% saja dari seluruh jenazah yang seharusnya dilakukan otopsi. Sementara itu di Australia juga terjadi fenomena yang sama, dari 40% pada tahun 2000 menjadi 10% pada tahun 2001.[4]

Alasan penolakan yang dikemukan dari pihak keluarga kurang lebih sama dengan yang terjadi di Indonesia, namun yang menarik adalah ternyata dokter yang melakukan otopsi juga mempunyai alasan tersendiri untuk "menghindari" melakukan otopsi yaitu dokter merasa tidak nyaman saat meminta persetujuan kepada keluarga, mayat tidak dapat segera diserahkan kepada pihak kelurga, risiko penularan kuman patogen dan ketakutan akan tuntutan malpraktik juga menjadi bahan pertimbangan dokter dalam melakukan otopsi.[4]

Teknik Otopsi Virtual

Berbeda halnya dengan otopsi konvensional, pada otopsi virtual tidak memerlukan diseksi (pemotongan) jaringan tubuh, melainkan menggunakan alat-alat diagnostik canggih untuk melihat kelainan yang terjadi dalam organ-organ dalam.[5] Teknik pemindaian canggih sebenarnya sudah mulai digunakan dalam proses melakukan otopsi sejak tahun 1977. Hal terus berkembang sampai sekarang, pada tahun 1990 sudah mulai digunakan radiografi 3 dimensi dalam pemeriksaan *post mortem*.[4]

Pada otopsi virtual tidak diperlukan pembukaan rongga-rongga badan dan maupun pemotongan jaringan tubuh. Dengan menggunaan teknik pemindaian yang memungkinkan melihat secara komplet keadaan tubuh dalam 3 dimensi, semua informasi yang penting seperti posisi dan ukuran luka maupun keadaan patologis lainnya dapat diketahui dan didokumentasikan tanpa harus melakukan tindakan invasif. Teknik ini diyakini menjadi alasan untuk menghindari alasan-alasan penolakan otopsi konvensional.[5]

Dalam otopsi virtual menggunakan beberapa peralatan pemindaian canggih yang saling melengkapi yaitu:(a) Pemindaan permukaan 3-D yang didesain untuk pemetaan tubuh bagian luar. Penggunaan alat ini dapat memberikan informasi dan menyimpan gambaran area permukaan secara detil;(b) *Multi-slice computed tomography* (MSCT) dan (c) *Magnetic resonance imaging* (MRI), yang akan dapat memvisualisasikan tubuh bagian dalam, sehingga dapat diperiksa secara detil setiap potongan bagian tubuh.[5-7]

Selain itu, dengan menggunakan MRI *spectroscopy*, perkiraan saat kematian dapat diperkirakan melalui pengukuran kadar metabolit dalam otak. Dan untuk sampel pemeriksan histopatologi forensik juga dapat diambil melalui CT *guided needle biopsy*. Visualisasi sistem sirkulasi digunakan *postmortem angiography*.[5]

Akurasi Otopsi Virtual

Sejak berkembangnya otopsi virtual yang dimotori oleh Richard Dirnhofer, banyak para peneliti melakukan penelitian-penelitian yang berkaitan dengan otopsi virtual ini.[5] Titik perhatian utama para peneliti adalah seberapa akurat otopsi virtual dibandingkan dengan otopsi konvensional. Hal ini untuk menjawab tantangan alasan-alasan penolakan sebagaimana yang tertulis pada awal tulisan ini. Berikut penulis paparkan beberapa hasil penelitian yang dilakukan dalam 5 tahun terakhir. Tidak semua hasil penelitian dapat penulis paparkan dalam makalah ini, penelitian yang akan dipaparkan adalah apabila penelitian tersebut membandingkan antara otopsi virtual dan otopsi konvensional. Kasus yang dipilih adalah kekerasan pada kepala dan leher, *Sudden*

Death in Infant and Children, Infarct Myocard, tenggelam, dan trauma.

Kekerasan pada Kepala dan Leher

Pada penelitian yang dilakukan oleh Aghayev *et al*[8] membuktikan bahwa dengan menggunakan MSCT dan MRI, terjadi herniasi tonsil pada 3 pasien yang meninggal karena kekerasan pada kepala. Dan hasil yang mereka temukan kemudian dikonfirmasi dengan otopsi konvensional. Baik hasil pemeriksaan dengan MSCT, MRI maupun otopsi konvensional didapatkan hasil sama. (Gambar 1). Dalam penelitian ini mereka merekomendasikan penggunaan kombinasi antara MSCT dan MRI, karena dengan CT seringkali dipengaruhi oleh artefak tulang dan efek volume parsial.

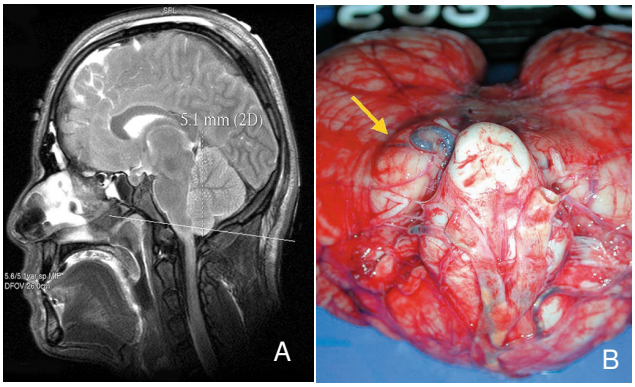

Gambar 1. Herniasi Tonsil dengan Pemeriksaan (a) MRI, (b) Otopsi Konvensinal[8]

Sementara itu penelitian yang dilakukan di Switzerland[9], sebab kematian dapat ditegakkan 3 dari 5 kasus yang mereka teliti dengan menggunakan MSCT dan MRI sebelum dilakukan otopsi konvensional. Hasil lain dari penelitian ini juga menunjukkan bahwa kemampuan dari MRI untuk mendeteksi adanya perdarahan intramedular dari 3 kasus yang sesuai dengan hasil pemeriksaan histopatologi. (Gambar 2).

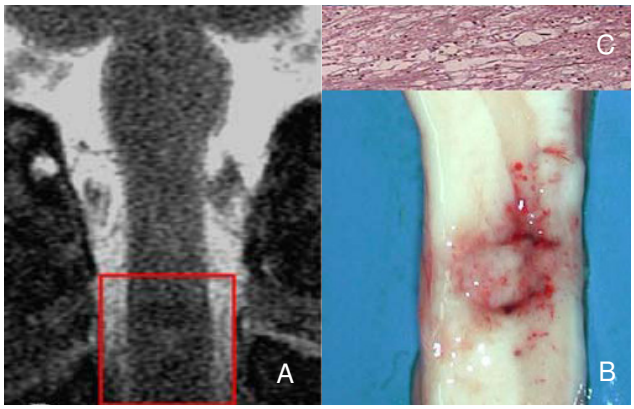

Gambar 2. Perdarahan Intamedular pada Medulla Oblongata dengan Pemeriksaan (a) MRI, (b) Otopsi Konvensinal, (c) Histopatologi H&E x400[9]

Sudden Death in Infant and Children

Penelitian di Jepang, menunjukkan bahwa pemeriksaan *Post Mortem Computed Tomography* (PMCT) dengan menggunakan MRI dan MSCT berperanan penting dalam mendiagnosis kasus-kasus kematian mendadak pada bayi dan anak-anak. Penyebab pasti dari kematian mendadak yang terjadi pada anak-anak sebaiknya dilakukan pemeriksaan PMCT dan pemeriksaan lainnya seperti riwayat penyakit, laboratorium dan kultur bakteri. Dari 15 pasien yang meninggal secara mendadak, 2 kasus dilakukan otopsi konvensional dan hasil otopsi sesuai dengan hasil PMCT sebelum dilakukan otopsi.[10]

Hasil yang berbeda ditemukan pada penelitian di Norwegia[11], terdapat perbedaan hasil yang nyata antara temuan radiologi dibandingkan temuan otopsi konvensional. Angka kesalahan antara pemeriksaan radiologi dengan temuan otopsi konvensional berkisar antara 57,14% - 66,67%. (Tabel 1)

Tabel 1. Temuan Hasil Pemeriksaan Radiologi dengan Hasil Temuan Otopsi Konvensional[11]

Radiologi	Otopsi konvensional					
	atelec-tasis	patchy atelec-tasis	Conges-tion / edema	infeksi rahan	perda	Efusi pleura
Paru normal (n=5)	1	4	5	0	2	0
Penurunan fungsi paru (n=3)	0	3	3	0	1	0
Paru opaque (n-3)	3	3	6	0	1	0

Myocardial Infarct

Penelitian otopsi virtual juga dilakukan untuk mendeteksi ada tidaknya infarct myocard. Penelitian dilakukan di Switzerland dengan MRI yang hasilnya kemudian dikofirmasi dengan pemeriksaan histologi. Dari hasil penelitian itu didapatkan bahwa baik MRI maupun pemeriksaan histologi tidak mampu mendiagnosis *peracute infarct myocard*. Sementara itu untuk keadaan *subacute, acute* dan *chronic* dapat dideteksi dengan baik oleh MRI dan hasilnya sesuai dengan hasil histopatologi sesuai dengan fase infarct yang terjadi.[12] (Gambar 3).

Keadaan seperti yang terlihat pada gambar 3 merupakan keadaan yang penting bagi forensik sebagai penyebab kematian akibat berlanjutnya penurunan fraksi ejeksi yang menyebabkan insufisiensi jantung akut atau oleh letal ventrikular takikardi.[12]

Tenggelam

Temuan otopsi pada tenggelam adalah ditemukan adanya lumpur/pasir atau cairan tempat di mana korban tenggelam dalam saluran nafas atau paru, paru-paru yang

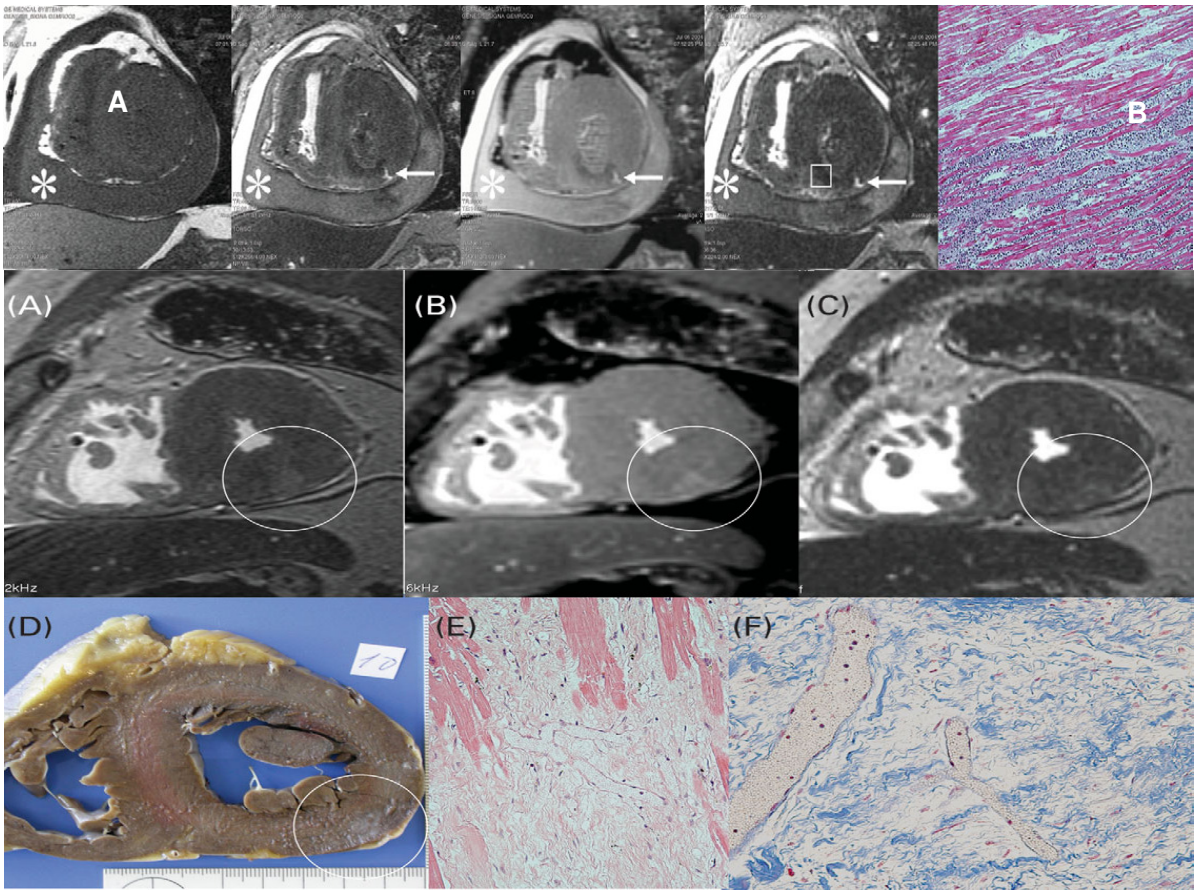

Gambar 3. I. ***Acute Myocardial Infarction*****, (A) MRI, (B) Histologi: Nekrosis Sentral pada Lesi dengan Serat-Serat Eoshinophilik tanpa Inti dan terdapat** ***Contraction Band Necrosis*****. H$E x400 II.** ***Chronic Myocardial Infarction*****, (A,B,C) MRI, (D) Makropatologi, (E&F) Histologi. H&E x 100[12]**

menggembung dan kongesti, cairan dalam sinus paranasal, lambung dan dilatasi paru-paru kanan dan pembuluh darah vena.[13] Tanda-tanda tersebut merupakan variabel-variabel yang diteliti dengan menggunakan MRI dan kemudian dikonfirmasi dengan temuan otopsi pada penelitian yang dilakukan oleh Levy *et al*.[13] Dari hasil penelitiannya didapatkan bahwa adanya sedimentasi pada trachea dan percabangan bronkus utama (93%), cairan di dalam sel mastoid (100%), cairan dalam sinus paranasal (25%) dan 89% paru-paru dengan gambaran *ground-glass.* Sementara itu 89% lambung korban mengalami distensi. Hasil yang sama juga ditemukan pada penelitian di Switzerland[14], meskipun pada penelitian ini mereka menggunakan MSCT. Kedua penelitian ini menunjukkan bahwa dengan menggunakan MRI maupun MSCT hasil yang didapat tidak jauh berbeda dengan hasil temuan otopsi dan histopatologi. (Gambar 4).

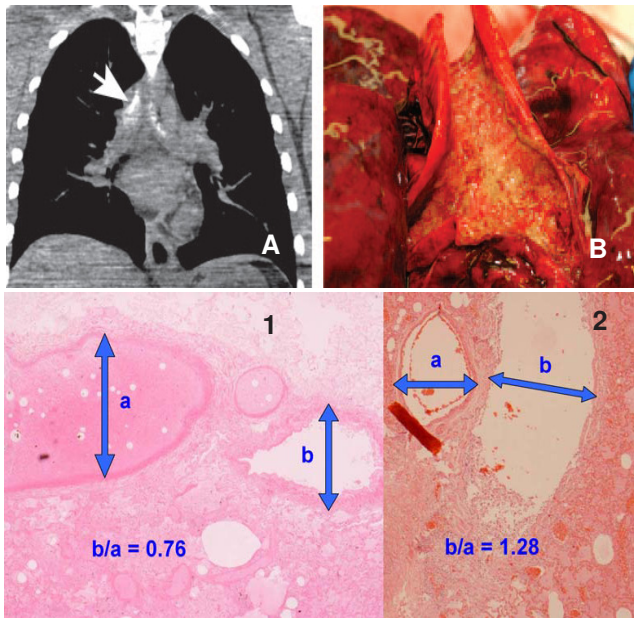

Gambar 4. A. Sedimentasi Aspirasi, B. Histologi, H&E x 400 (1). Bronkospasme, Emfisema; (2). Paru-paru Normal.[13,15]

Trauma

Trauma tumpul merupakan jenis trauma yang paling sering menyebabkan kematian. Tulang yang paling sering terkena berturut-turut adalah tulang iga (72,3%), kepala (55,15%), wajah (49,4 %), tibia (37,9%) dan pelvis (36%).

Sementara itu organ dalam yang paling sering mengalami laserasi akibat kekerasan tumpul adalah liver (48,1%), paru (37,6%), jantung (35,6%) dan lien (30,1%). Dilakukan penelitian di Israel[15] dengan cara membandingkan otopsi virtual (PMCT) dengan otopsi konvensional dengan tujuan untuk menilai keakuratan dari PMCT dalam mendiagnosis trauma. Hasil penelitian tersebut dapat dilihat pada Tabel 2.

Dari tabel terlihat bahwa PMCT memiliki kelemahan dalam mendeteksi kelainan yang terdapat pada lesi superfisial, paru, jantung serta solid organ, akan tetapi memiliki kemampuan yang baik dalam mendeteksi adanya gas dalam rongga tubuh.

Otopsi Virtual vs Otopsi Konvensional

Otopsi virtual berawal dari penolakan yang kuat dari masyarakat akan otopsi konvensional[16] dan juga perkembangan yang amat pesat dalam *medical imaging*.[6] Dunia kedokteran khususnya ilmu kedokteran forensik senantiasa mengikuti perkembangan dalam konteks keilmuannya.

Tidak dapat dipungkiri bahwa otopsi virtual telah membawa angin segar terutama dalam menyelesaikan kasus-kasus tertentu. Pada satu sisi otopsi virtual lebih baik jika dibandingkan otopsi konvensional dalam menegakkan diagnosis untuk kepentingan klinis, akan tidak untuk kepentingan medikolegal. Penelitian demi penelitian terus berlangsung sampai saat ini untuk mencoba mengatasi kekurangan-kekurangan dalam otopsi virtual.

Untuk Indonesia, penerimaan otopsi virtual sebagai pengganti otopsi konvensional tidaklah serta merta dapat diterima. Dengan adat ketimuran, masyarakat yang religious seperti otopsi virtual merupakan angin segar untuk mengatsi permasalahan penolakan otopsi konvensional. Namun harus diingat bahwa banyak hal yang harus kita bahas menyakut penerimaan otopsi virtual di Indonesia. Hal-hal yang harus kita pertimbangkan antara lain adalah:

a. *Cost and benefit* dari otopsi virtual juga harus mendapat pertimbangan. Otopsi virtual efektif dalam studi mengenai luka terutama akibat tembakan senjata api, karena dapat dipelajari apa yang terjadi tanpa merusak struktur tubuh. Mayat tidak ditahan lama dan relatif lebih dapat diterima oleh pihak keluarga karena tidak dibutuhkan pisau bedah serta tidak harus memotong tubuh.

Belum cukupnya data yang membuktikan bahwa otopsi virtual lebih unggul dari otopsi konvensional, tidak mungkin dapat melihat dengan jelas kelainan patologi yang ada dengan otopsi virtual, tidak dapat memberikan data status infeksi, tidak dapat membedakan antara luka *antemortem* dengan luka *postmortem*, sulit membedakan artefak *postmortem*, sulit membedakan perubahan warna organ, jaringan kecil mungkin saja terlewatkan.[16]

b. Masalah biaya. Bila kita memperhatikan teknik otopsi virtual, maka akan dibutuhkan biaya yang amat besar dan alat-alat untuk melakukan otopsi virtual tidak tersedia pada setiap rumah sakit di Indonesia.

c. Otopsi virtual juga memiliki bias dalam mendiagnosis.[11,16]

d. Otopsi virtual tidak dapat mendeteksi kematian akibat keracunan dan hal-hal yang berhubungan dengan penyalahgunaan obat, hal yang paling baik adalah otopsi virtual cukup mengambil posisi sebagai tes penyaring saja.[17]

e. Jepang sebuah negara maju dan sudah lama menekuni otopsi virtual ini tetap hati-hati dengan PMCT, ada 3 peraturan yang mereka laksanakan hingga saat ini yaitu (1) PMCT sebagai skrining untuk penyebab kematian, (2) skrining kandidat untuk dilakukan otopsi dan (3) komplementer untuk otopsi konvensional.[16]

Dan yang tak kalah pentingnya adalah aspek medikolegal otopsi virtual sebagai alat bukti yang sah dalam sistem peradilan di Indonesia, untuk ini memerlukan kajian yang lebih lanjut. Terlebih lagi mengingat bahwa *interest based* otopsi virtual adalah untuk mendiagnosa penyakit. Hal ini berbeda dengan konsep otopsi forensik yang lebih mengedepankan untuk proses penegakan hukum dan peradilan.

Kesimpulan

Otopsi virtual masih belum dapat diterima sebagai pengganti otopsi konvensional. Otopsi konvensional masih merupakan *gold standard* untuk menentukan penyebab

Tabel 2. Kemampuan Mendeteksi Trauma antara Otopsi dan PMCT[15]

Tipe trauma	N sampel	Deteksi dengan otopsi n (%)	Deteksi dengan PMCT n (%)	p
Semua jenis trauma	267	229 (85,8)	144 (53,9)	<0,001
Semua jenis trauma, kecuali superficial	210	172 (81,9)	138 (65,7)	<0,001
Muskuloskeletal	93	85 (91,3)	84 (90,3)	NS
Sistem saraf pusat	16	14 (87,5)	10 (62,5)	NS
Solid organ	27	27 (100)	5 (18,5)	<0,001
Jantung	4	4 (100)	1 (25)	<0,05
Paru	9	9 (100)	1 (11,1)	<0,001
Koleksi udara abnormal	28	1 (3,5)	28 (100)	<0,001
Koleksi cairan abnormal	10	10 (100)	5 (50)	<0,01
Lesi superfisial	57	57 (100)	6 (10,5)	<0,001

kematian seseorang. Otopsi virtual merupakan komplementer terhadap otopsi konvensional.

Daftar Pustaka

1. Sampurna B, Samsu Z. Peranan ilmu forensik dalam penegakan hukum. Jakarta: Pustaka Dwipar, 2003.
2. Ludwig J. Handbook of autopsy practice 3rd ed. New Jersey: Humana Press; 2002.
3. Kadarmo DA. Prosedur medikolegal penolakan otopsi ditinjau dari sudut pandang penyidik [tesis]. Jakarta: Fakultas Kedokteran Universitas Indonesia; 2005.
4. Stawicki SP, Aggrawal A, Dean AJ, Bahner DA, Steiberg SM, Stehly CD, et al. Postmortem use of advance imaging technique: Is autopsy going digital?. Scientist 2008:2(4):17-26.
5. Patowary AJ. Virtopsy one step forward in the field of forensic medicine- A review. J Indian Acad Forensic Med. 2008;30 (1): 32-6.
6. Takatsu A, Suzuki N, Hattori A, Shigeta A Abe S. High-dimensional medical imaging and virtual reality technique. Rechtsmedizin. 2007;17:13-8.
7. Bolliger SA, Thali MJ, Ross S, Buck U, Naether S, Vock P. Virtual autopsy using imaging : bridging radiologic and forensic sciences. A review of the Virtopsy and similar project. Eur Radiol. 2008;18:273-82.
8. Aghayev E, Yen K, Sonnenschein M, Ozdoba C, Thali MJ, Jackowski C, Dirnhofer R. Virtopsy post-mortem multi-slice computed tomography (MSCT) and magnetic resonance imaging (MRI) demonstrating descending tonsillar herniation: comparison to clinical studies. Neroradiology. 2004;46:559-64.
9. Yen K, Sonnenschein M, Thali MJ, Ozdoba C, Weis J, Zwygart K, *et al*. Postmortem multislice computed tomography and magnetic resonance imaging of odontoid fracture, atlantoaxial distraction and ascending medullary edema. Int J Legal Med 2005;119:129-36.
10. Oyake Y, Aoki T, Shiotani S, Kohno M, Ohasi N, Akutsu H, *et al*. Postmortem computed tomography for detecting causes of sudden death in infants and children : retrospective review of case. Radiat Med. 2006;24:493-502.
11. Lange Cd, Vege S, Stake G. Radiography after unexpected death in infants and children compared to autopsy. Pediatr Radiol. 2007;37:159-65.
12. Jackowski C, Christie A, Sonnenschein M, Aghayev E, Thali MJ. Postmortem unenhanced magnetic resonance imaging of myocardial infarction in correlation to histological infarction age characterization. Eur Heart J. 2006;27:2459-67.
13. Levy AD, Harcke HT, Getz JM, Mallak CT, Caruso JL, Pearse L, *et al*. Virtual autopsy: two and three dimensional multidetector CT findings in drowning with autopsy comparison. Radiology. 2007;243(3):862-8.
14. Christe A, Aghayev E, Jackowski C, Thali MJ, Vock P. Drowning – post mortem imaging findings by computed tomography. Eur Radiol. 2008;18:283-90.
15. Levy G, Goldstein L, Blachar A, Apter S, Barenboim E, Dayan YB, *et al*. Postmortem Computed Tomography in Victims of Military Air Mishaps: Radiological-Pathological Correlation of CT Findings. IMAJ. 2007;9:699-702.
16. Ezawa H, Shiotani S, Uchigakasaki S. Autopsy imaging in Japan. Rechtsmedizin. 2007;17:19-20.
17. Hayakawa M, Yamamoto S, Motani H, Yajima D,Sato Y, Iwase H. Does imaging technology overcome problems of conventional postmortem examination? Int J Leg Med. 2006;120:24-6.

MS